

<http://www.all.ro/carte/pocket-ecg-ghid-de-informare-rapida.html>

Bruce Shade

Pocket
ECG
— GHID DE INFORMARE RAPIDĂ —

Traducere din limba engleză de Robert Tudor

<http://www.all.ro/carte/pocket-ecg-ghid-de-informare-rapida.html>

POCKET ECGs: A QUICK INFORMATION GUIDE

Bruce Shade

Copyright © 2008 by The McGraw-Hill Companies, Inc.

All rights reserved.

POCKET ECG. Ghid de informare rapidă

Bruce Shade

Copyright © 2015 Editura ALL

Toate drepturile rezervate Editurii **ALL**.

Nicio parte din acest volum nu poate fi copiată
fără permisiunea scrisă a Editurii **ALL**.

Drepturile de distribuție în străinătate aparțin în exclusivitate
editurii.

All rights reserved. The distribution of this book outside
Romania, without the written permission of **ALL**,
is strictly prohibited.

Copyright © 2015 by **ALL**.

Descrierea CIP a Bibliotecii Naționale a României
SHADE, BRUCE

Pocket ECG / Bruce Shade; trad.: Robert Tudor. –
Ed. a 2-a. – București: Editura ALL, 2015

Index

ISBN 978-606-587-137-3

I. Tudor, Robert (trad.)

616.12

Editura **ALL**:

Bd. Constructorilor nr. 20A, et. 3,
sector 6, cod 060512 – București

Tel.: 021 402 26 00

Fax: 021 402 26 10

Distribuție:

Tel.: 021 402 26 30; 021 402 26 33

Comenzi:

comenzi@all.ro

www.all.ro

Redactare: Bianca Vasilescu

Tehnoredactare: Liviu Stoica

Corectură: Simona Nicolae

Design copertă: Alexandru Novac

Dedicație

Dedic această carte soției mele Cheri, fiicei mele Katherine și fiului meu Christopher. Dragostea și sprijinul lor mi-au dat puterea de a duce această idee de la concept la un ghid de buzunar util.

Bruce Shade

Prefață

Această carte, după cum îi spune și titlul, este un ghid de buzunar, ușor și rapid de consultat, care oferă informații de referință. Veți avea imediat acces la informații-cheie privind diferitele aritmii și alte afecțiuni cardiace. Aceste informații esențiale (ceea ce trebuie să știți) sunt redată în pagină cu coduri de culori atractive vizual, astfel încât să vă fie ușor să găsiți ceea ce căutați, permițându-vă să identificați rapid traseele ECG pe care le întâlniți în practica clinică. De asemenea, este un instrument util pentru studenți la orele de curs pentru căutarea rapidă de informații-cheie. De dimensiuni mici și compact, poate fi purtat ușor într-un buzunar.

Capitolul 1 conține o scurtă introducere privind localizarea inimii și plasarea electrozilor.

În capitolul 2 este descris procesul de analiză a ECG-ului în nouă pași, cu interpretarea traseelor normale și modificate; este demonstrat modul de calcul al frecvenței cardiace, de identificare a aritmiilor și de identificare și măsurare a diferitelor unde, segmente și intervale. În capitolele 3-7 sunt redată caracteristicile aritmiilor nodale, atriale, joncționale, atrioventriculare, ventriculare, precum și ale blocurilor cardiace atrioventriculare. Fiecare traseu este însoțit de desene care ilustrează originea și locul de apariție a aritmiei respective. Toate acestea vă ajută să înțelegeți aritmiile din punct de vedere electrocardiografic. În capitolul 8 se introduce conceptul de axă electrică. În capitolele 9 și 10 veți găsi descrierea ECG-ului cu 12 derivații,

precum și interpretarea și recunoașterea hipertrofiei, blocurilor de ramură, sindroamelor de preexcitație, ischemiei și infarctului. În final, în capitolul 11 se discută despre alte afecțiuni cardiace și efectele lor pe ECG.

Sperăm ca acest program de învățare să fie util atât studenților, cât și profesorilor lor. Înțelegerea deplină a interpretării ECG nu poate duce decât la o mai bună îngrijire a pacienților.

Mulțumiri

Aș vrea să mulțumesc în primul rând lui Lisa Nicks, director de Marketing, și echipei de vânzări de la McGraw-Hill care au venit la Claire Merrick, editorul nostru și au spus că cititorii își doresc o unealtă ușor de folosit care să completeze cartea noastră *Fast & Easy ECGs*. Claire s-a mișcat rapid și a marcat

cartea ca prioritară, demarând proiectul. Aș dori, de asemenea, să îi mulțumesc lui Dave Culverwell, editor la McGraw-Hill. Dave a primit cu mult entuziasm ideea acestei cărți și ne-a oferit susținerea și experiența sa. Aș vrea să îi mulțumesc lui Michelle Zeal, editorul de dezvoltare a proiectului. Michelle a făcut o treabă grozavă în a ține toate lucrurile pe drumul cel bun, dar fără să adauge un stres în plus unui proiect deja stresant. Munca depusă de ea a dus la concretizarea formei grozave și stilului acestei cărți, cât și la acuratețea conținutului. Această carte, datorită abordării dinamice, simple, vizuale, a necesitat experiență considerabilă din partea managerului de producție, Sheila Frank. Ea a ajutat la condensarea conținutului vast de text și imagini într-un ghid compact de buzunar care menține modelul cărții de referință, *Fast & Easy ECGs*.

Mulțumirile editorului

Rosana Darang, MD

Medical Professional Institute, Malden, MA

Carol J. Lundrigan, PhD, APRN, BC

North Carolina A&T State University, Greensboro, NC

Rita F. Waller

Augusta Technical College, Augusta, GA

Robert W. Emery

Philadelphia University, Philadelphia, PA

Gary R. Sharp, PA-C, M.P.H.

University of Oklahoma, Oklahoma City, OK

Lyndal M. Curry, MA, NREMT-P

University of South Alabama, Mobile, AL

<http://www.all.ro/carte/pocket-ecg-ghid-de-informare-rapida.html>

Electrocardiograma

1



Ce veți afla în acest capitol?

- ECG
 - ECG-ul normal
 - Inima
 - Sistemul de conducere
 - Direcția undelor
 - Hârtia pentru înregistrarea ECG-ului
- Derivațiile ECG – I, II, III
 - Derivațiile augmentate ale membrelor – aV_R , aV_L și aV_F
 - Derivațiile precordiale (toracice) – V_1 , V_2 , V_3 , V_4 , V_5 și V_6
 - Derivațiile toracice modificate (MCL)

ECG-ul

<http://www.all.ro/carte/pocket-ecg-ghid-de-informare-rapida.html>

- Identifică neregularitățile ritmului cardiac.
- Arată lezarea, necroza sau alte modificări fizice ale mușchiului cardiac.
- Este utilizat ca instrument de evaluare și diagnostic în ambulator, spital sau alte locuri.
- Poate oferi monitorizare continuă a activității electrice a inimii.

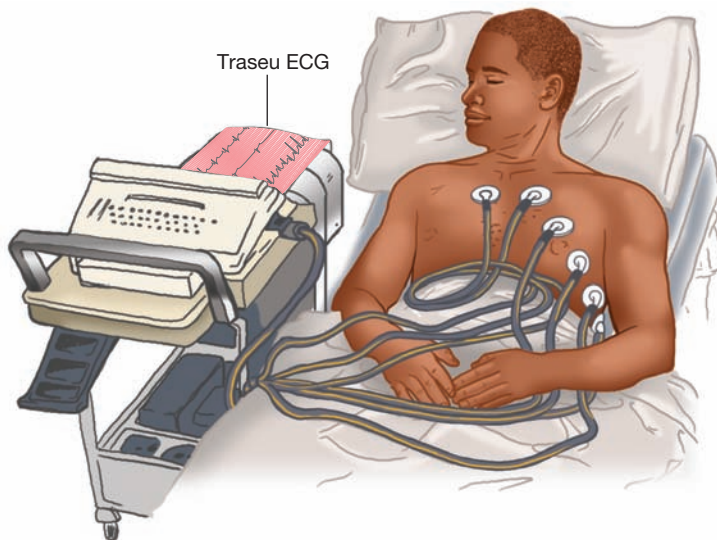


Figura 1-1

Electrocardiograful este un dispozitiv care detectează, măsoară și înregistrează activitatea electrică a inimii.

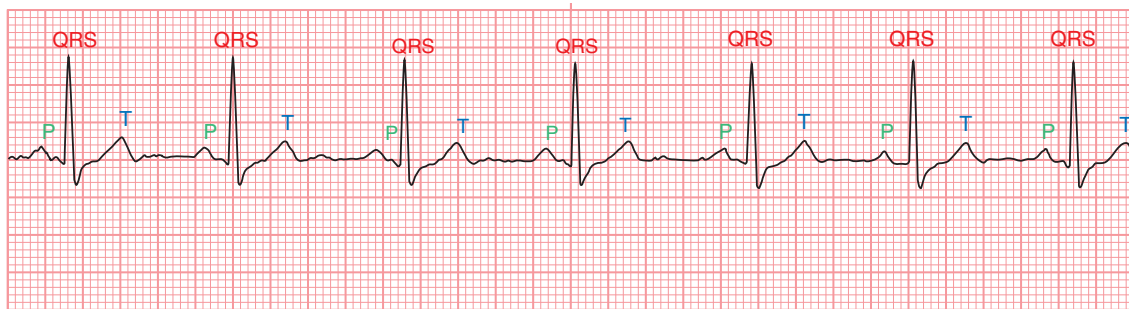


Figura 1-2

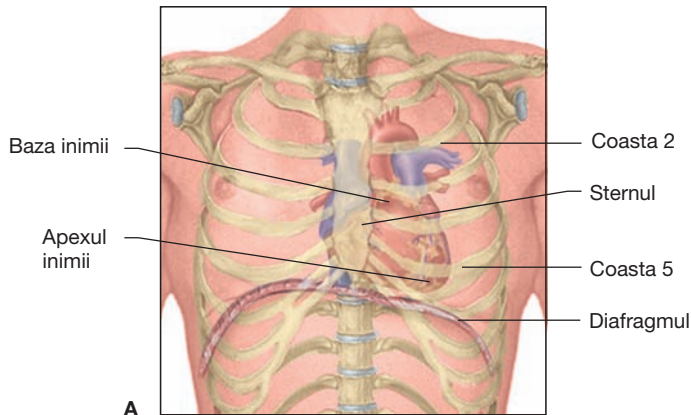
Electrocardiograma este un traseu sau o reprezentare grafică a activității electrice a inimii.

ECG-ul normal

- Unde P pozitive, rotunde, care apar la intervale regulate, cu o frecvență de 60-100 pe minut.
- Interval PR de durată normală (0,12-0,20 de secunde) urmat de un complex QRS cu contur, durată (0,06-0,12 secunde) și configurație normale.
- Segment ST plat, urmat de o undă T pozitivă ușor asimetrică.

Inima

- Aproximativ aceeași mărime cu a pumnului pacientului.
- Localizată între cei doi plămâni, în mediastin, în spatele sternului.
- Inferior de inimă se află diafragul, iar posterior traheea, esofagul și vertebrele toracice.
- Aproximativ două treimi din inimă sunt situate în partea stângă a cavității toracice.



- Are o orientare antero-posterioară.
 - baza inimii este direcționată spre posterior și ușor superior până la nivelul spațiului doi intercostal;
 - apexul (vârful) este direcționat spre anterior și ușor inferior la nivelul spațiului cinci intercostal în stânga liniei medioclaviculare;
 - în această poziție ventriculul drept este mai aproape de toracele anterior stâng, iar ventriculul stâng este situat mai aproape de partea laterală a toracelui.

Cunoașterea poziției și a orientării inimii este utilă pentru a înțelege de ce apar anumite unde ECG așa cum se întâmplă în cazul în care impulsul electric se mișcă spre un electrod negativ sau pozitiv.

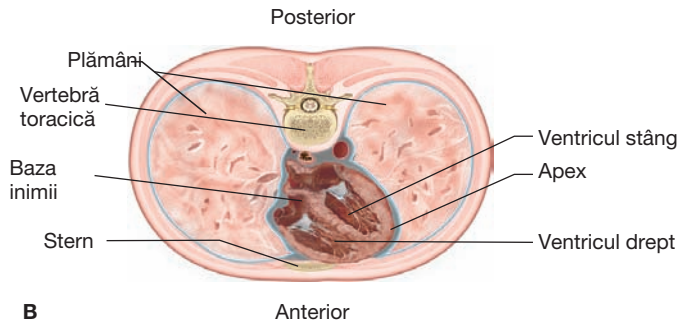


Figura 1-3

(A) Poziția inimii în torace.

(B) Secțiune transversală prin torace la nivelul inimii.

Sistemul de conducere

- Nodul sinoatrial (SA) inițiază impulsul electric.
- Apoi impulsul se răspândește în atriu drept și stâng.
- Nodul atrioventricular (AV) transmite impulsul electric de la atrii la ventricule.
- De la nodul AV impulsul ajunge în fasciculul His, care se divide în două ramuri: dreaptă și stângă.
- Ramurile dreaptă și stângă ale fasciculului His se distribuie în ventricule terminându-se în cele din urmă cu fibrele rețelei Purkinje.

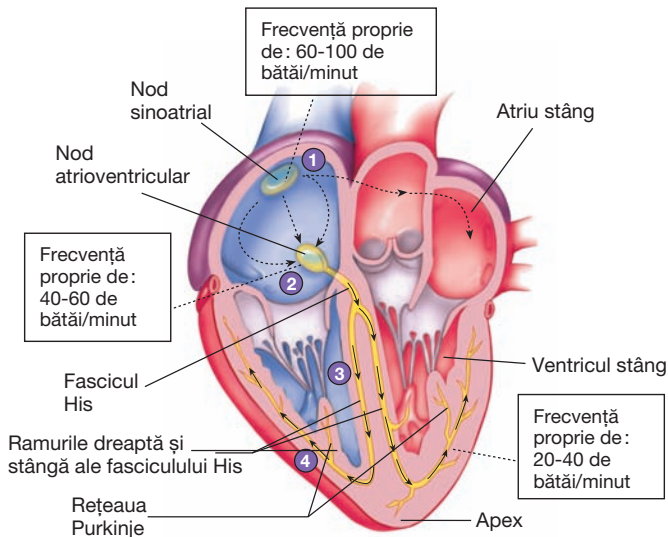


Figura 1-4
Sistemul de conducere electric al inimii.

Direcția undelor

- Direcția unei unde ECG depinde de modul de progresie a curenților electrici: se apropie sau se depărtează de un electrod pozitiv.

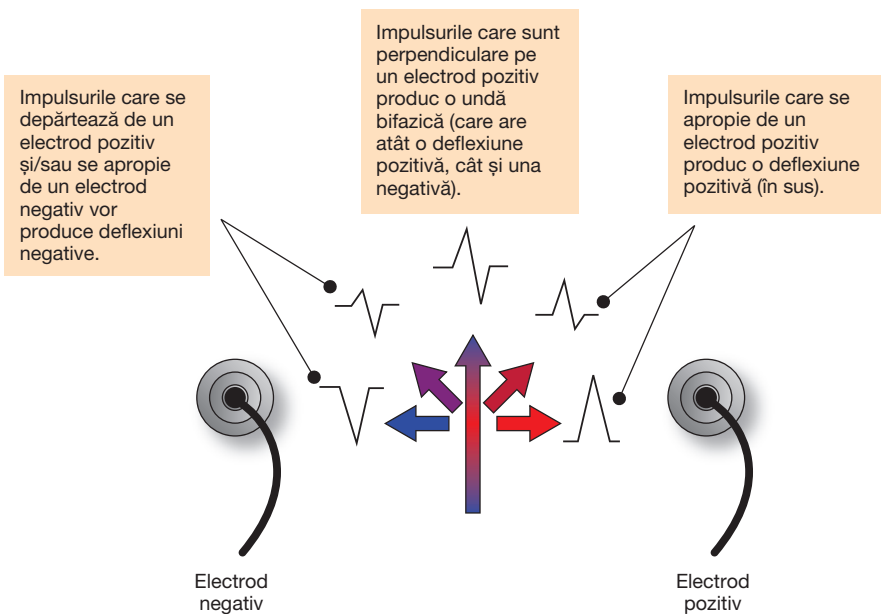


Figura 1-5

Direcția impulsurilor electrice și a undelor.

Hârtia de Înregistrare

- ECG se înregistrează pe hârtie milimetrică ce rulează.
- Permite determinarea rapidă a duratei și a amplitudinii undelor, a intervalelor și a segmentelor.
- Liniile verticale reprezintă amplitudinea – se măsoară în milimetri și constituie o măsură a voltajului (mV).
- Liniile orizontale marchează timpul.

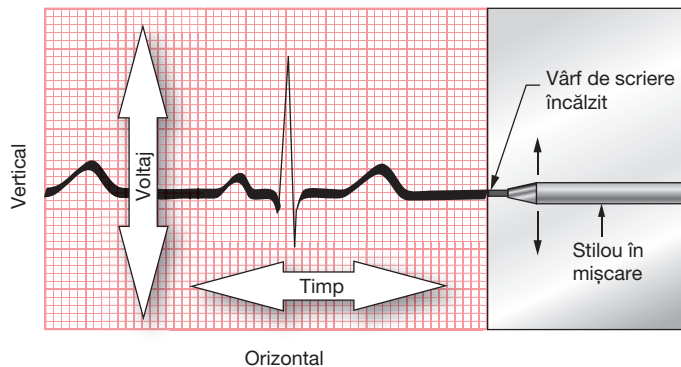


Figura 1-6
Înregistrarea unui ECG.

- Un pătrat mic = 0,04 secunde ca durată și 0,1 mV ca amplitudine.
- Cinci pătrate mici = un pătrat mare, cu o durată de 0,20 de secunde.
- Măsurând lungimea pe axul orizontal putem determina frecvența cardiacă.
- 15 pătrate mari = 3 secunde.
- 30 de pătrate mari = 6 secunde.
- În partea de sus sau de jos a imprimării sunt de multe ori marcaje verticale pentru a reprezenta intervalele de 1-, 3- sau 6 secunde.

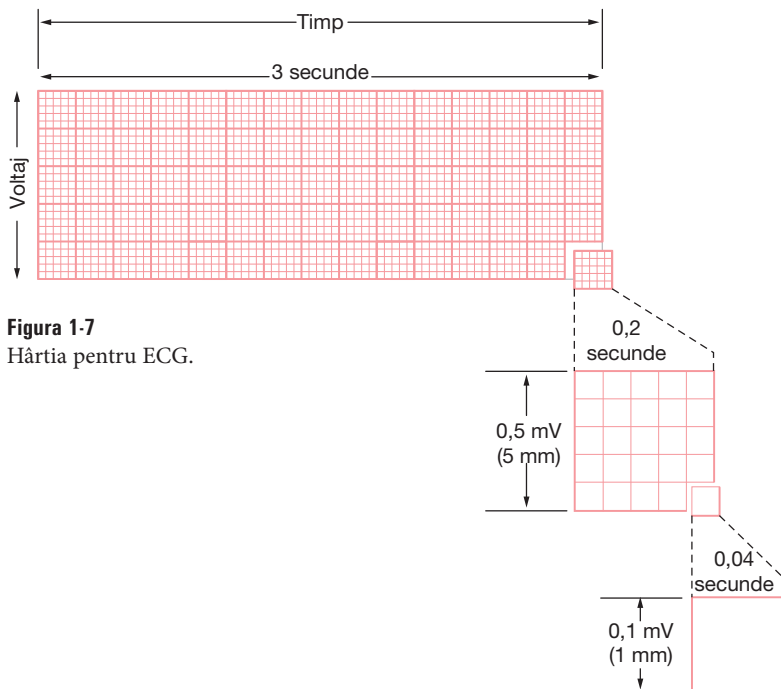


Figura 1-7
Hârtia pentru ECG.

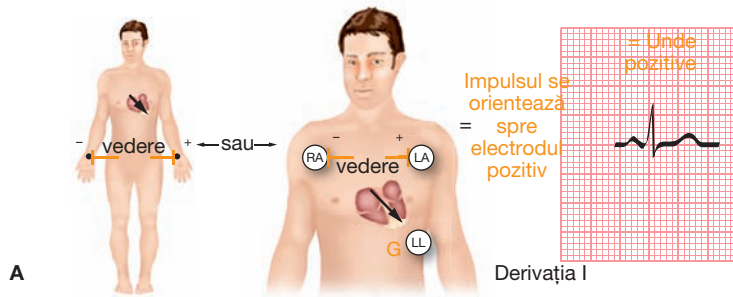
Derivațiile ECG – I, II, III

- Derivații bipolare

Derivația I

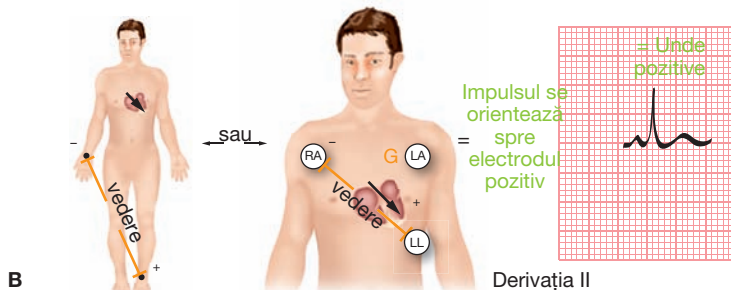
- Electrode pozitiv – brațul stâng (sau sub clavicula stângă).
- Electrode negativ – brațul drept (sau sub clavicula dreaptă).
- Electrode „pământ” – gamba stângă (sau toracele anterior stâng pe linia medioclaviculară, imediat sub ultima coastă).
- Undele sunt pozitive.

Pentru a poziționa corect electrozii, folosiți literele inscripționate în partea de sus a conectorului pentru fiecare derivație; LL înseamnă piciorul stâng; LA = brațul stâng și RA = brațul drept.



Derivația II

- Electrode pozitiv – gamba stângă (sau toracele anterior stâng pe linia medio-claviculară, imediat sub ultima coastă).
- Electrode negativ – brațul drept (sau sub clavicula dreaptă).
- Electrode „pământ” – brațul stâng (sau sub clavicula stângă).
- Undele sunt pozitive.



Derivația III

- Electrode pozitiv – gamba stângă (sau toracele anterior stâng pe linia medio-claviculară, imediat sub ultima coastă).
- Electrode negativ – brațul stâng (sau sub clavicula stângă).
- Electrode „pământ” – brațul drept (sau sub clavicula dreaptă).
- Undele sunt pozitive sau bifazice.

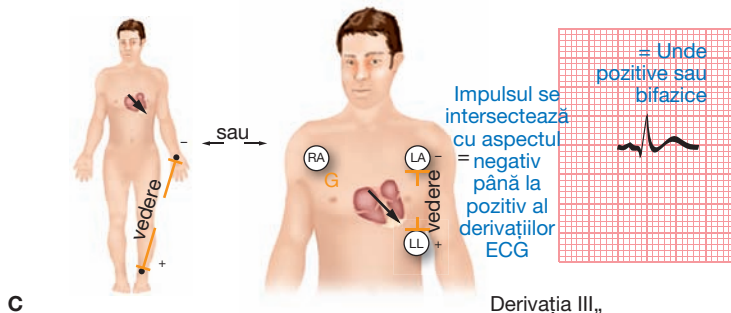


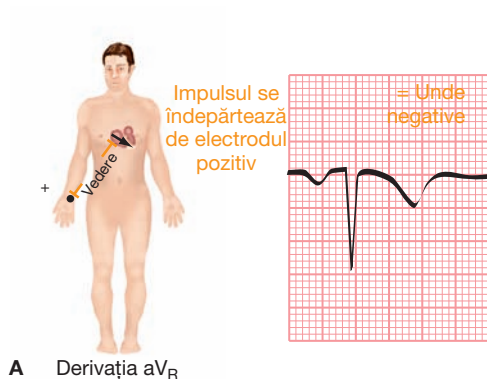
Figura 1-8 (A) Derivația I. (B) Derivația II. (C) Derivația III.

Derivațiile augmentate ale membrelor – aV_R , aV_L și aV_F

- Derivații unipolare.
- Amplificate de ecograf deoarece undele produse prin aceste derivații sunt mici.

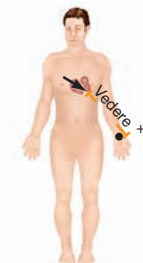Derivația aV_R

- Electrocul pozitiv este plasat pe brațul drept.
- Undele au o deflecție negativă.
- Privește baza cordului, în primul rând atriile.

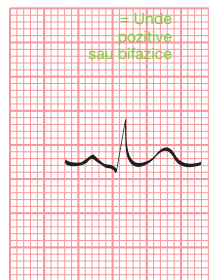

Derivația aV_L

- Electrocul pozitiv este plasat pe brațul stâng.
- Undele au o deflecție pozitivă.
- Privește peretele lateral al ventriculului stâng.



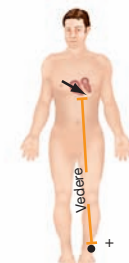Impulsul se deplasează spre electrocul pozitiv



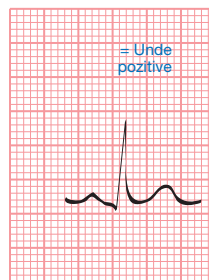
B Derivația aV_L

Derivația aV_F

- Electrocul pozitiv este plasat pe gamba stângă.
- Undele au o deflecție pozitivă.
- Privește peretele inferior al ventriculului stâng.



Impulsul se deplasează spre electrocul pozitiv



C Derivația aV_F

Figura 1-9 (A) Derivația aV_R ; (B) Derivația aV_L ; (C) Derivația aV_F .